

Патологическая анатомия - кейс 1

Materials for the selected specialty

Тип: Кейсы | Образование: Высшее образование | Специализация: Патологическая анатомия | Записей: 1
| Кейс: 1 | Вопросов: 12

Патологическая анатомия - кейс 1

Образование: Высшее образование | Специализация: Патологическая анатомия

1. УСЛОВИЕ СИТУАЦИОННОЙ ЗАДАЧИ

1.1. Ситуация

В патологоанатомическое отделение на исследование поступили операционный материал (аортальный и митральный клапаны, механические протезы аортального и митрального клапанов) и труп мужчины 60 лет, проходившего лечение в кардиологическом центре с 30 мая по 1 июля.

1.2. Клинические данные

- * Жалобы при поступлении: боли в грудной клетке колющие; локализуются за грудиной; иррадируют под левую лопатку; возникают при эмоциональных нагрузках, при физической нагрузке 1000 м; сопровождаются нехваткой воздуха, слабостью; купируются самостоятельно через 5 мин. Артериальное давление понижается периодически. Нарушения ритма сердца: перебои в работе сердца часто при нагрузке в покое, без видимых причин.
- * Считает себя больным 1 год. 13.06.17 поступил на оперативное лечение порока с диагнозом: ИБС: начальные изменения коронарных артерий. Комбинированный митрально-аортальный порок: недостаточность аортального клапана 2ст., умеренный стеноз и недостаточность митрального клапана 3ст. Умеренная легочная гипертензия. Нарушение ритма сердца: персистирующая форма ФП. Пароксизм неизвестной давности.
- * 14.06.17 г. выполнена операция - протезирование митрального клапана механическим протезом Карбоникс № 28 с сохранением подклапанных структур задней митральной створки; протезирование аортального клапана механическим протезом Карбоникс № 24 супрааннулярно; пластика трикуспидального клапана по deVega, в условиях ИК (195 мин), гипотермии и ФХКП, время пережатия аорты (139 мин).
- * 23.06.17 операция - репротезирование митрального клапана механическим протезом карбоникс № 28 с санацией фиброзного кольца; репротезирование аортального клапана механическим протезом карбоникс № 24 супрааннулярно с санацией фиброзного кольца; пластика трикуспидального клапана по deVega, в условиях ИК (298 минут), гипотермии и ФХКП (кустодиол), время пережатия аорты 208 минут.
- * 26.06.17 операция - диагностическая верхне-срединная лапаротомия, устранение заворота сигмовидной кишки.
- * 28.06.17 операция - ревизия средостения, полости перикарда и сердца, установка промывной системы.
- * В раннем послеоперационном периоде отмечалась картина сердечной недостаточности, в связи с чем пациент переведен в отделение ОРИТ на 3-и сутки. На 7-е сутки после операции в ночное время был отмечен подъем температуры тела до 38,2°C. По результатам микробиологического исследования (от 21.06.17 - *Pseudomonas aeruginosa*) проведена коррекция антибактериальной терапии. Несмотря на проводимое лечение, наблюдается нарастание сердечно-дыхательной недостаточности. 22.06.2017 было проведено ЧПЭхоКГ, учитывая полученные данные исследования, неэффективность консервативной терапии, было решено провести репротезирование митрального и аортального клапанов. 23.06.17 выполнена операция - репротезирование митрального и аортального клапанов, пластика

трикуспидального клапана. Ранний послеоперационный период протекал с положительной динамикой. 25.06.2017 состояние средней тяжести. Экстубирован по показаниям в 12.30, через 3 минуты после экстубации у пациента произошла внезапная потеря сознания. отмечалась гипотония до 40/20 мм рт. ст. Начаты реанимационные мероприятия. Гемодинамика восстановлена в течение 1,5 минут. При пробуждении - в сознании, спокоен. Пациенту установлен эндокардиальный электрод. В связи с нарастанием клиники острой кишечной непроходимости 26.06.17 проведена диагностическая лапаротомия. 28.06.17 отмечается поступление мутного, серозного отделяемого по средостенному дренажу. Выполнена операция - ревизия средостения, полости перикарда и сердца. 01.07.17 состояние пациента терминальное, в крови - метаболический ацидоз, гиперкалиемия, гипогликемия, лактатемия, состояние агональное. В 20:05 начаты реанимационные мероприятия в полном объеме, в течение 30 минут без эффекта. В 20:35 констатирована биологическая смерть пациента.

1.3. Данные патологоанатомического исследования

Описание биопсии: +

№1 Описание макропрепарата: фрагменты створок АВ клапана утолщены, деформированы, серого цвета. И 3 заслонки АК утолщены, деформированы, местами каменистой плотности + Описание микропрепаратов: в створках и заслонках клапанов очаговый миксоматоз, фиброз и гиалиноз. +

№2 Описание макропрепаратов: 2 двустворчатых мех протеза, первый - диаметр внутренний 23 мм, второй - 19 мм, на протезе большего диаметра в области кольца серо-бурые крошащиеся массы. +

Описание микропрепаратов и диагноз: Тромб смешанного строения, преимущественно фибриново-лейкоцитарный. +

На вскрытии выявлены: фибринозный перикардит ("волосатое" сердце), гипертрофия миокарда желудочков (вес сердца 700 гр, толщина стенки левого желудочка 20 мм, правого 8 мм), очаговый фиброзелостоз эндокарда правого предсердия. Атеросклероз аорты (II стадия, II степень), атеросклероз коронарных сосудов (II стадия, I степень). жировая дистрофия отдельных кардиомиоцитов, Мелкоочаговые контрактурные и ишемические повреждения миокарда, субэпикардальные некрозы миокарда правого желудочка, мелкоочаговые инфаркты миокарда задней стенки левого желудочка, пристеночный тромб в полости левого желудочка. Атеро- и артериосклеротический нефросклероз, нефротический синдром. Продуктивный энтерит, множественные кровоизлияния в стенку кишки. Медиастинит. Двусторонний гидроторакс (700 мл слева, 300 мл справа), краевая эмфизема, РДСВ, множественные гиалиновые мембраны и фибрин в просвете альвеол, мелкоочаговая двусторонняя бронхопневмония, макрофагальная пневмония, гнойный бронхит, геморрагический отек легких. Атрофия лимфатического аппарата и слабовыраженный миелоз красной пульпы селезенки. Отек и набухание вещества головного мозга, периваскулярные кровоизлияния в вещество головного мозга. Центролобулярные некрозы печени разной давности. Очаговые некрозы коркового и мозгового вещества надпочечников.

1. План экспертизы (исследования)

1. Вопрос

При удалении фрагмента ткани во время операции необходимо отправить его в/на

1. микробиологическое исследование
2. отделение гематологии

3. патологоанатомическое отделение

4. утилизацию

Правильный ответ: патологоанатомическое отделение

«Патологоанатомическому исследованию подлежат диагностические биопсии, а также все органы и ткани, удаленные при хирургических операциях...»

Инструкция по исследованию биопсийного и цитологического материала Министерство здравоохранения СССР

2. Вопрос

Гистологические препараты и биологические материалы в парафиновых блоках после операции хранятся в течение + _____ + лет

1. срока хранения медицинской документации пациента

2. 15-ти

3. 5-ти

4. 25-ти

Правильный ответ: срока хранения медицинской документации пациента

«Сроки хранения в архиве патологоанатомического бюро (отделения) биопсийных (операционных) материалов и документов, оформленных в рамках патологоанатомических исследований: +
... +
2) микропрепараты и тканевые образцы в парафиновых блоках - в течение срока хранения медицинской документации пациента; +
...»

Приказ Министерства здравоохранения РФ от 24 марта 2016г. N179н "О Правилах проведения патологоанатомических исследований" п. 30

3. Вопрос

Целью патологоанатомического вскрытия является

1. заполнение медицинского свидетельства о смерти

2. получение данных о причине смерти

3. получение данных о сопутствующих заболеваниях

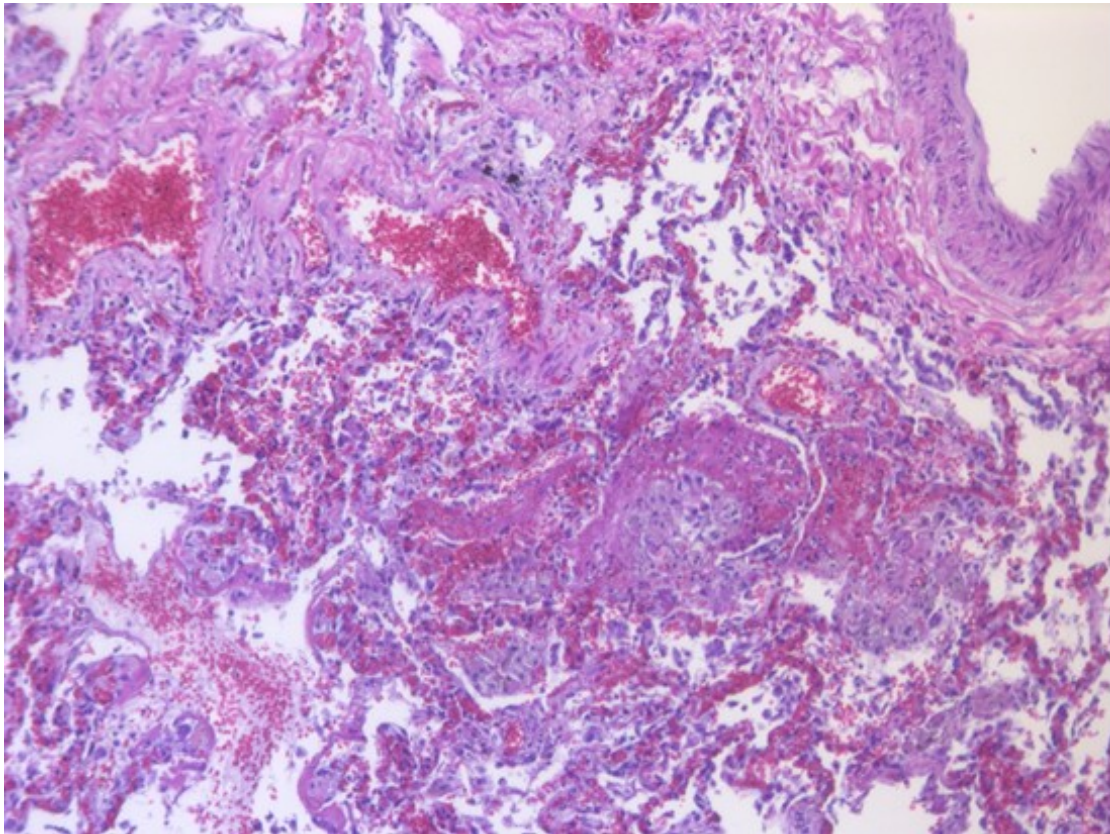
4. исследование внутренних органов

Правильный ответ: получение данных о причине смерти

«Патологоанатомическое вскрытие проводится врачом-патологоанатомом в целях получения данных о причине смерти человека и диагнозе заболевания.»

Приказ МЗ РФ от 6 июня 2013 г. N 354н «О порядке проведения патологоанатомических вскрытий» п.2

5. Изображение 1



Изображение 1

2. Патологоанатомический диагноз

4. Вопрос

На гистологическом препарате (изображение 1) представлены легкие (окраска гематоксилином и эозином, увеличение 20) с морфологическими признаками

1. межлобулярной межуточной пневмонии
2. перибронхиальной пневмонии
3. крупозной пневмонии

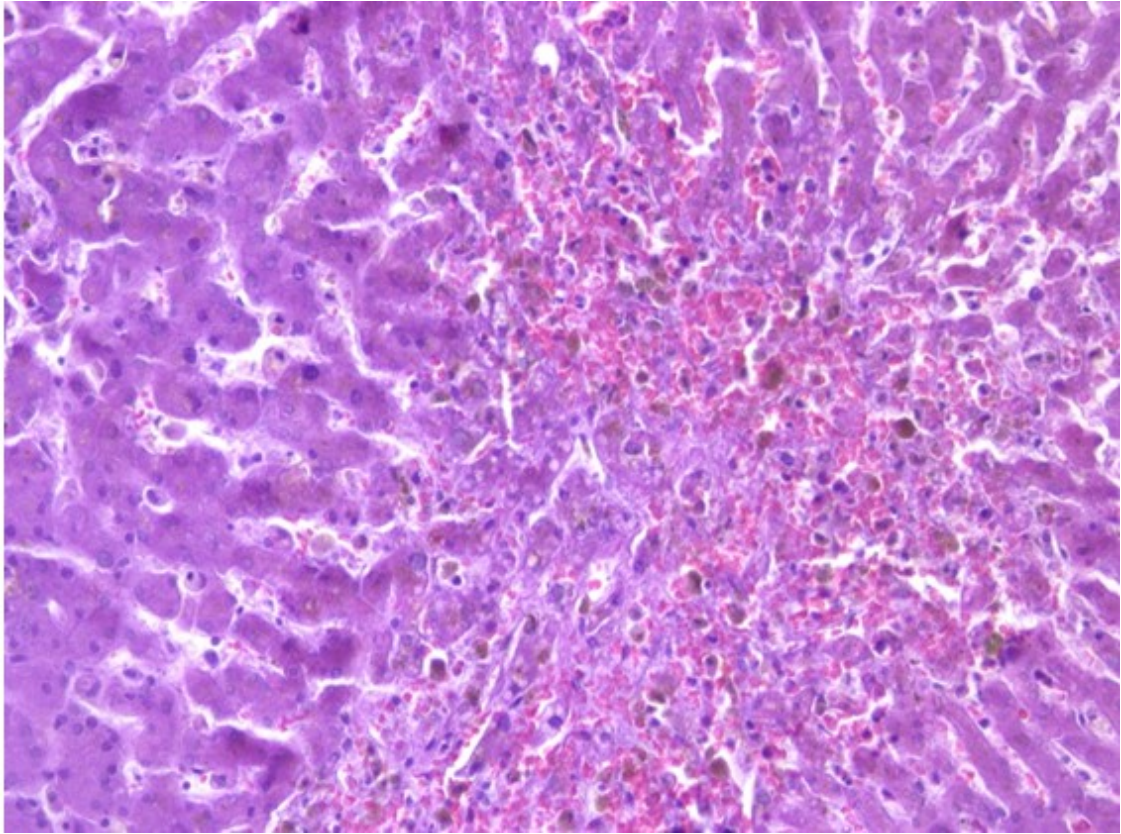
4. фибринозно-геморрагической бронхопневмонии

Правильный ответ: фибринозно-геморрагической бронхопневмонии

«...воспаление легких, развивающееся в связи с бронхитом или бронхоолитом (бронхоальвеолитом)»

Струков А.И., Серов В.В. Патологическая анатомия: Учебник. – 6-е изд., переработанное и дополненное. ГЭОТАР-Медиа, 2015. – с. 436-439

7. Изображение 2



Изображение 2

5. Вопрос

На гистологическом препарате (изображение 2) представлена печень (окраска гематоксилином и эозином, увеличение 20) с морфологическими признаками

1. центроlobулярных некрозов

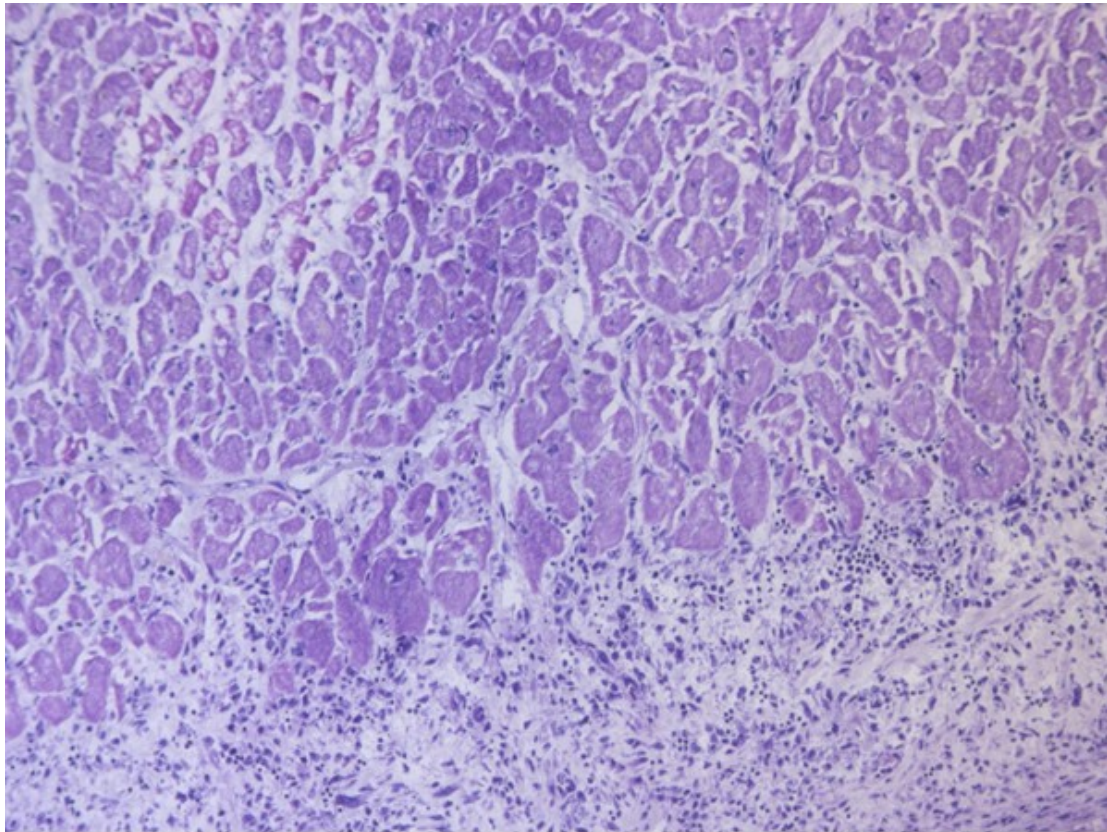
- 2. хронического гепатита
- 3. острого гепатита
- 4. мускатного цирроза

Правильный ответ: центроlobулярных некрозов

«Некроз (от греч. nekros – мертвый) – омертвление, гибель клеток и тканей в живом организме, при котором жизнедеятельность их полностью прекращается»

Струков А.И., Серов В.В. Патологическая анатомия: Учебник. – 6-е изд., переработанное и дополненное. ГЭОТАР-Медиа, 2015. – с. 127-140

9. Изображение 3



Изображение 3

6. Вопрос

На гистологическом препарате (изображение 3) представлен миокард (окраска гематоксилином и эозином, увеличение 20) с морфологическими признаками

1. мелкоочагового инфаркта миокарда, фибринозного перикардита

2. гипертрофии кардиомиоцитов, фиброза перикарда
3. феномена «дизерей», фибринозного перикардита
4. интерстициального фиброза миокарда, фибринозного перикардита

Правильный ответ: мелкоочагового инфаркта миокарда, фибринозного перикардита

«Инфаркт миокарда – ишемический некроз сердечной мышцы...»

Струков А.И., Серов В.В. Патологическая анатомия: Учебник. – 6-е изд., переработанное и дополненное. ГЭОТАР-Медиа, 2015. – с. 392-397;

«Воспалительные процессы в перикарде...»

Цинзерлинг В.А. Патологическая анатомия: Учебник для медицинских вузов. ЭЛБИ-СПб, 2015. – с. 202-206

7. Вопрос

Для верификации изменений интерстициальной ткани следует применить окраску

1. по Вейгерту
- 2. по Ван Гизону**
3. по Футу
4. гематоксилином Гейденгайна

Правильный ответ: по Ван Гизону

«Этот способ окраски имеет широкое применение, как и окраска гематоксилином-эозином. ...Этот способ хорош для отличия гладкомышечной ткани от соединительной»

Г.А. Меркулов Курс патологогистологической техники. Изд. 5. Медицина. 1969. с. 168-171

8. Вопрос

При отсутствии красителя _oilredO_ для выявления липидов можно применить окраску

1. суданами III и IV

- 2. толуидиновым синим
- 3. пикрофуксином
- 4. кармином

Правильный ответ: суданами III и IV

«Одновременно окрашиваются жировые включения и в других клеточных элементах»

Г.А. Меркулов Курс патологогистологической техники. Изд. 5. Медицина. 1969. с. 251-253

9. Вопрос

Наиболее вероятной причиной смерти пациента является

1. полиорганная недостаточность

- 2. печеночная недостаточность
- 3. сердечно-легочная недостаточность
- 4. надпочечниковая недостаточность

Правильный ответ: полиорганная недостаточность

«Непосредственная причина смерти — это смертельное осложнение, определяющее развитие терминального состояния и механизма смерти, но не элемент самого механизма смерти»

О.В. Зайратьянц, Л.В. Кактурский. Формулировка и сопоставление клинического и патологоанатомического диагнозов. Справочник, 2-е издание, переработанное и дополненное. «Медицинское информационное агентство», Москва, 2011 г. стр. 54-76

10. Вопрос

Пусковым фактором танатогенеза в данном случае может быть

1. развитие раннего протезного эндокардита

- 2. развитие застойной пневмонии
- 3. развитие синдрома диссеминированного сосудистого свертывания
- 4. послеоперационная сердечная недостаточность

Правильный ответ: развитие раннего протезного эндокардита

Пусковым фактором танатогенеза в данном случае может быть развитие раннего протезного эндокардита

Клинические рекомендации Министерства здравоохранения Российской Федерации. Инфекционный эндокардит. 2016 г.

Клинические рекомендации Министерства здравоохранения Российской Федерации. Инфекционный эндокардит. 2016 г.

3. Вариатив

11. Вопрос

Данное вскрытие следует отнести к +__+ категории сложности

1. 4

2. 5

3. 3

4. 2

Правильный ответ: 4

«Патологоанатомическое вскрытие четвертой категории сложности - патологоанатомическое вскрытие при комбинированном основном заболевании или полипатии, при наличии дефектов диагностики и лечения, что вызвало трудности в трактовке характера патологического процесса, механизмов и причины смерти (в том числе при интраоперационной или ранней послеоперационной смерти, инфекционных заболеваниях (кроме ВИЧ-инфекции, особо опасных инфекций), заболеваниях беременных, рожениц и родильниц, при гнойно-воспалительных осложнениях, не диагностированных при жизни, сепсисе, болезнях крови и кроветворных органов, ревматических болезнях, заболеваниях спинного мозга, болезнях кожи и костно-мышечной системы, профессиональных заболеваниях, в том числе пневмокониозах, интерстициальных болезнях легких, болезнях эндокринной системы, болезнях накопления)»

Приказ Минздрава России от 06 июня 2013 г. № 354н «Об утверждении порядка проведения патологоанатомических вскрытий». Пункт 13

12. Вопрос

Исследования биопсии после репротезирования следует отнести к +__+ категории сложности

1. 3

2. 2

3. 4

4. 5

Правильный ответ: 2

«Прижизненные патологоанатомические исследования второй категории сложности - прижизненные патологоанатомические исследования биопсийного (операционного) материала, полученного от пациентов с осложненными формами неспецифического острого или хронического воспаления, дистрофическими процессами и пороками развития, последов»

Приказ Министерства здравоохранения РФ от 24 марта 2016г. N179н "О Правилах проведения патологоанатомических исследований". Пункт 25